

ULTRAZVUČNA DIJAGNOSTIKA VARIKOCELE U ADOLESCENATA VRIJEDNOST SISTEMATSKIH PREGLEDA DJEČAKA ŠKOLSKE DOBI

VESNA FRIDL VIDAS¹, JADRANKA BOŽIĆ-ROIĆ¹, HELENA GUČEK¹, INA PETRIĆ², MIHOVIL BIOČIĆ,
DAVOR TODORIĆ³, ANA DVORNIK-RADICA

Varikocela uzrokuje mušku neplodnost. Kako bi se na vrijeme otkrila, pri sistematskim pregledima učenika, razrađen je sustav otkrivanja, dijagnoze i liječenja. Od ukupne populacije muških adolescenata od 2005.-2010. g. u Splitsko-dalmatinskoj županiji, nakon sistematskog pregleda koji je obavljao liječnik školske medicine, na dijagnostički ultrazvučni pregled upućeno je 470 adolescenata, a u njih 395 utvrdi se varikocela. Smatramo da se ovakvim timskim pristupom preveniraju posljedice varikokele.

Deskriptori: VARIKOCELA, ADOLESCENTI, UZ DIJAGNOSTIKA

Skraćenice:

UZ - ultrazvuk; MHz - mega hertz; CDU - color doppler ultrasound; FSH - folikularni stimulirajući hormon; CT - kompjutorizirana tomografija; HZZZZJZ - Hrvatski zavod za javno zdravstvo; LH - luteinizirajući hormon

UVOD

Pod varikocelom podrazumijevamo dilataciju pampiniformnog pleksusa i drenažnih vena testisa više od 3 mm, mjereno ultrazvučnom sondom od 7,5 MHz. Varikocela je glavni razlog neplodnosti u muškarca (1, 2). Varikocelu je prepoznao još Celsius u prvom stoljeću, te uvidio da su proširene skrotalne vene povezane sa smanjenjem veličine testisa (Slika 1). Ambroise Paré opisuje proširenje vena skrotuma kao "melankoničnu krv". Najpoznatiji francuski kirurg renesanse u 16. st. prvi je prepoznao ovu abnormalnost krvnih žila kao klinički problem, a britanski kirurg Barfield, je

u 19. stoljeću povezao odnos varikokele i neplodnosti, te oporavak plodnosti nakon kirurškog liječenja.

1970. g. pedijatrijska i adolescentna varikocela se smatrala nevažnim kliničkim entitetom (3). Kogan i autori su ovo shvaćanje promijenili nakon brojnih kliničkih studija koji su potvrdili da je došlo do smanjenja volumena testisa s varikocelom (4). Varikocela rijetko uzrokuje simptome. Ponekad se javlja bol, koja se pojačava tijekom dužeg stajanja ili sjedenja, a najčešće prestaje kada bolesnik zauzme ležeći položaj. Može se javiti i nelagoda u predjelu testisa, težina u skrotumu, uz palpabilne mekane mase. Često se dijagnosticira na rutinskom pregledu.

U dijagnostici varikokele koristi se klinički pregled, a provodi se u ležećem i uspravnom položaju, u mirovanju i tijekom Valsalvina manevra, kojim se otkrivaju kompresibilne mase iznad, ispod ili oko testisa. To je tehnika koja se najčešće koristi pri dijagnosticiranju varikokele, no nepouzdana, jer je mogu otežavati ožiljci i hidrocela.

Potom slijedi standardni ultrazvuk koji ima temeljnu ulogu u dijagnosticiranju varikokele s osjetljivošću 98% i specifičnošću 100%. Kolor doppler ultrazvuk CDU, ili obojeni doppler se koristi rutinski, (Slika 2) kao sastavni dio

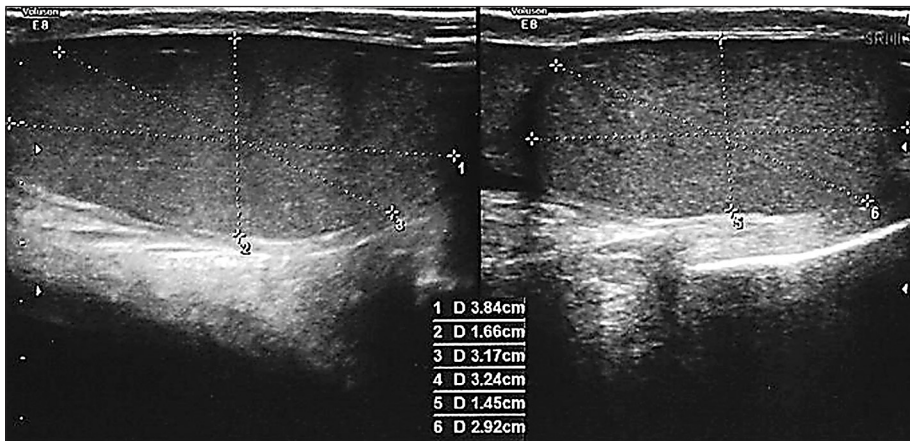
ispitivanja i trenutno je zlatni-standard pri procjeni varikokele s osjetljivošću i specifičnošću blizu 100%. CDU se koristi zbog svoje sposobnosti da vizualizira male krvne žile s niskim protokom. Provodi se u uvjetima mirovanja i za vrijeme Valsalvinog manevra (5). U sklopu ultrazvučnog pregleda testisa, učini se ultrazvuk bubrega i retroperitenuma. Obvezno se izvrši pretraga FSH, antispermatična protutijela, spermatogram (iznad 16 god. nakon razgovora s roditeljima) i CT abdomena kod desnostrane i obostrane varikokele. Termografija je neinvazivna dijagnostička metoda, koja mjeri temperaturne razlike pampiniformnog pleksusa kroz površinu kože pomoću vrlo osjetljive infracrvene kamere (6, 7).

Tijekom 2005. god. na sastanku u Splitsko-dalmatinskoj županiji na kojemu su prisustvovali epidemiolozi, pedijatri, radiolozi, liječnici školske medicine i dječji kirurzi donesena je zajednička strategija o skriningu, odnosno sistematskim pregledima dječaka adolescenata 5. i 8. razreda osnovne škole, te prvog razreda srednje škole.

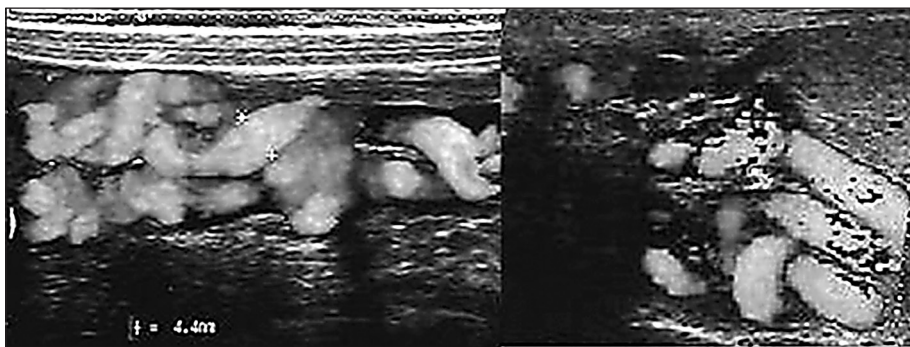
Liječnici školske medicine provode sistematske preglede i sve sumnjive varikokele upućuju dječjem kirurgu. Kirurški protokol podrazumijeva pretrage: UZ urotrakta, testisa i krvnih žila testisa,

¹Klinički zavod za intervencijsku i dijagnostičku radiologiju KBC Split
²HZZZZJZ Splitsko-dalmatinske županije, ambulanta školske medicine
³Zavod za dječju kirurgiju, KBC Split

Adresa za dopisivanje:
Mr. sc. dr. Vesna Fridl Vidas, dr. med.
Klinički zavod za intervencijsku i dijagnostičku radiologiju KBC Split
21000 Split, Spinčićeva 1
E-mail: vfridl.st@gmail.com



Slika 1.
Mjerenje volumena testisa



Slika 2.
Obojeni dopler vena skrotuma

LH, FSH, inhibina B i pretragu testosterona zbog hipogonadizma. Daljnje praćenje vrši se svakih 6 mj. do godinu dana: UZV testisa i krvnih žila testisa, LH, FSH i inhibina B.

CILJ RADA

Cilj rada je osmišljenim timskim pregledom i razrađenim protokolom UZ dijagnostike varikokele, te terapijskim operacijskim zahvatom prikazati korist u unapređenju zdravlja adolescenata.

ISPITANICI

Od ukupne populacije muških adolescenata, u periodu od 2005.-2010. g., nakon sistematskog pregleda u ambulanti školske medicine pri HZZJZ Splitsko-dalmatinske županije, na ultrazvučnu dijagnostiku skrotuma i bubrega upućeno je 470 dječaka.

METODE RADA

Ultrazvučni pregled obavljen je na aparatu Simens i LG Voluson E8 sa multifrekventnom sondom, u Kliničkom zavodu za intervencijsku i dijagnostičku radiologiju KBC Split. Ultrazvučni pregled vrši se u stojećem i ležećem položaju, a prije pristupanja pregledu, pacijent stoji 15-ak minuta u uspravnom položaju, kako bi se napunile testikularne vene. Nakon obavljenog standardnog UZ pregleda, učini se CDU u mirovanju i Valsalvinom manevru (nakon dubokog udisaja i zadržavanja daha, poveća se intraabdominalni tlak i prošire se skrotalne vene).

U interpretaciji nalaza koristi se Sartechi-jeva klasifikacija, u stojećem položaju, premda postoje i drugi autori, Dubin i Pauroso, koji ne koriste stojeći položaj pri pregledu (8, 9). Sarteschi-jeva klasifikacija uključuje ispitivanja koja se provode u ležećem i stojećem položaju i razlikuje pet različitih faza, no danas se

koristi njegova pojednostavljena verzija klasifikacije (9):

- gradus 1. odsutnost varikokele kod standardnog ultrazvučnog pregleda, no refluks u žilama ingvinalnog kanala se javlja pri Valsalvinom manevru;
- gradus 2. mala varikocela sa refluksom samo za vrijeme Valsalvinog manevra;
- gradus 3. velike varikokele, čiji se promjer povećava pri Valsalvinom manevru;
- gradus 4. očite, velike varikokele s refluksom, a promjer se ne povećava tijekom Valsalvinog manevra.

REZULTATI

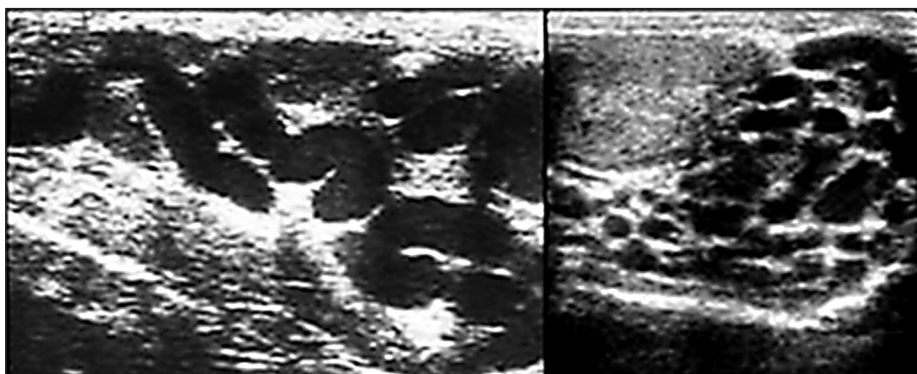
Tijekom petogodišnjeg razdoblja ultrazvučno je pregledano 470 adolescenata. U njih 395 utvrđeno je varikocela. Razlika u veličini testisa utvrđeno je u 155 adolescenata, što čini 41,8%. Sukladno stupnju varikokele korelira i hipotrofija testisa.

RASPRAVA

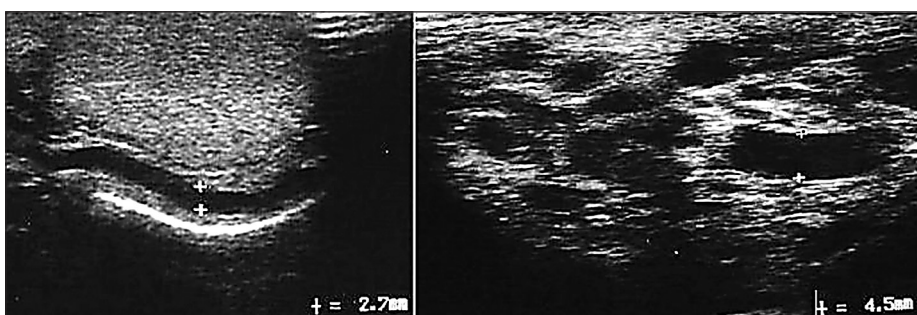
U dobi od 11.-18. g. života varikocela je prisutna u 15-20% dječaka (10). Pri svakom pregledu u ležećem položaju izmjere se tri promjera testisa, a×b×c, a volumen se izračunava pomoću njih:

$$V = d (\text{dužina}) \times s (\text{širina}) \times d (\text{dubina}) \times 0,53$$

Točna procjena volumena testisa je vrlo značajna za kiruršku intervenciju. Volumen testisa, osim ultrazvukom koji se smatra zlatnim standardom, mjeri se i Praderovim orhidometrom, a autori ga smatraju jednako vrijednim ultrazvučnoj dijagnostici (11). Krvne žile pampiniformnog pleksusa obično su promjera ne više od 1,5 mm. U definiciji varikokele različiti autori pribjegavaju različitim promjerima, 2-3 mm (12). Naš laboratorij vodi se veličinom iznad 2,5 mm, uz istaknutost dvije do tri vene, od kojih barem jedna mora imati promjer veći od 2,5 mm. Ultrazvučni prikaz varikokele diferencira se u vidu elongirane, tortuozne, anehogene tubularne strukture (Slika 3, Slika 3a).



Slika 3.
Tortuozne vene pampiniornog pleksusa



Slika 3a
Proširene skrotalne vene

Osmišljeni timski sistematski pregledi, uz razrađen protokol, temeljem kliničke, UZ i laboratorijske dijagnostike varikocele, te odgovarajućih terapijskih operacijskih zahvata, unatoč brojnim dilemama, dovode do poboljšanja fertiliteta u 50% adolescenata. Uloga radiologa u ovom timskom radu je procjena jednostrane ili bilateralne varikocele, mjerenje volumena testisa, pregled bubrega i retroperitoneuma, što je važno i što predstavlja dio u određivanju procjene potrebe za operativnim zahvatom adolescenata, kao i u kasnijem praćenju nakon varikocelektomije (11).

ZAKLJUČAK

Nativni i kolor doppler ultrazvuk zlatni su standard pri dijagnostici varikocele i volumena testisa. Rezultati ultrazvučne dijagnostike doprinose indikaciji za operacijski zahvat i posebno, poslije operacijskom praćenju rezultata operacije. Timski rad na nivou primarne zdravstvene zaštite, UZ dijagnostike i dječjeg kirurga smatramo dobrim pristupom u rješavanju varikocele u adolescenata.

NOVČANA POTPORA/FUNDING

Nema/None

ETIČKO ODOBRENJE/ETHICAL APPROVAL

Nije potrebno/None

SUKOB INTERESA/CONFLICT OF INTEREST

Autori su popunili *the Unified Competing Interest form* na www.icmje.org/coi_disclosure.pdf (dostupno na zahtjev) obrazac i izjavljuju: nemaju potporu niti jedne organizacije za objavljeni rad; nemaju financijsku potporu niti jedne organizacije koja bi mogla imati interes za objavu ovog rada u posljednje 3 godine; nemaju drugih veza ili aktivnosti koje bi mogle utjecati na objavljeni rad./ *All authors have completed the Unified Competing Interest form at www.icmje.org/coi_disclosure.pdf (available on request from the corresponding author) and declare: no support from any organization for the submitted work; no financial relationships with any organizations that might have an interest in the submitted work in the previous 3 years; no other relationships or activities that could appear to have influenced the submitted work.*

LITERATURA

1. Speroff L, Glass RH, Kase NG. Clinical Gynecologic Endocrinology and Infertility. 6th Ed Baltimore USA. Lippincott Williams & Wilkins: Infertility; 1999; 201-46.
2. Lotty F, Maggi M. Ultrasaund of the male genital tract in realltion to male reproductive Health. Hum Reprod Update. 2015; 21: 56-83.
3. Lee J, Binsaleh S, Lo K, Jarvi K. Varicoceles: The diagnostic dilemma. J Androl. 2008; 29: 143-6.
4. Kogan SJ, Hulbert WC, Jr, Cockett AT. Pediatric varicoceles; changing concepts. In: Ehrlich RE, editor. Dialogue in Pediatric Urology. Vol. 7. Pearl River (New York): William Miller. 1984; 1-6.
5. Dogra VS, Gottlieb RH, Oka M, Rubens DJ. Sonography of the scrotum. Radiology. 2003; 227: 18-36.
6. Periodicum Biologorum, The value of scrotal infrared digital thermography indetection of varicocele - initial results Tomislav Kuliš, Darko Kolaric, Krešimir Karlović, Matej Knežević. Josip Samardžić, Milan Bitunjac, Svetlana Antonin, Željko Kaštelan. 2011; 113 (4): 449-52.
7. Andrologia. Epub 2011 Dec 22. Scrotal infrared digital thermography in assessment of varicocele-pilot study to assess diagnostic criteria. 2012; 44 (1): 780-5. doi: 10.1111/j.1439-0272.2011.01265.x.
8. Sarteschi LM. Lo studio del varicocele con eco-color-Doppler. G Ital Ultrasonologia. 1993; 4: 43-9.
9. Pauroso S, Di Le o N, Fulle I, Di Segni M, Alessi S, Maggini E. Varicocele: Ultrasonographic assessment in daily clinical practice. J Ultrasound. 2011; 14 (4): 199-204.
10. Pastuszak AW, Wang R. Varicocele and testicular function. Asian Journal of Andrology. 2015; 17 (4): 659-67.
11. Çayan S, Akbay E, Bozlu M, Doruk E, Yildiz A, Acar D, Kanik EA, Ulusoy E. Diagnosis of Pediatric Varicoceles by Physical Examination and Ultrasonography and Measurement of the Testicular Volume. Urol Int 2002; 69: 293-6.
12. Kim ED, Lipshultz LI. Role of ultrasound in the assessment of male infertility. J Clin Ultrasound. 1996; 24: 437-53.

Summary

ULTRASOUND DIAGNOSIS OF VARICOCELE IN ADOLESCENT
VALUE SYSTEMATIC REVIEW OF MALE ADOLESCENTS

V. Fridl Vidas, J. Božić-Roić, H. Guček, I. Petric, M. Biočić, D. Todorić, A. Dvornik-Radica

Varicocela is reason of male infertility. In order to make early diagnosis and treatment, special protocol is made. The population of male adolescents, from 2005 to 2010 year in Split, Dalmatia region, after systematic examination which one specialist of school medicine has done, on diagnostic ultrasound 470 adolescents versent. In 395 of them, varicocele was found. By such team approach, the complications of varicocele are prevented.

Descriptors: VARICOCELE, ADOLESCENTS, ULTRASOUND DIAGNOSTIC

Primljeno/Received: 20. 3. 2016.

Prihvaćeno/Accepted: 7. 4. 2016.