

POSEBNOSTI OPERACIJSKOG LIJEČENJA DJEČJE SIVE MRENE

KAJO BUĆAN, SINIŠA SKELIN, MARTINA PARADŽIK ŠIMUNOVIĆ*

Dječja mrenea je među najčešćim uzrocima izlječive sljepoće i iznosi oko 7-20% sljepoće u djece. Izuzetna je važnost ranog otkrivanja i pravovremenog liječenja urođene mrenee zbog sprječavanja nastanka teških oblika ambliopije. Zamućenja leće koja su periferna i ne utječu značajno na vidnu oštrinu ne treba odmah operirati, no potrebno je redovito praćenje. Kad je zamućenje leće toliko da onemogućava adekvatan razvoj vida pristupa se operativnom odstranjenju leće. Nakon odstranjenja prirodne leće rehabilitacija vidne oštrine se može postići naočalama, kontaktnim lećama te primarnim ili odgođenim ugrađivanjem intraokularne leće. Novija tehnološka dostignuća omogućila su povećanu ugradnju intraokularnih leća kod operacija dječje mrenee. Stražnja kapsula leće postoperativno se zamuti u gotovo 100% slučajeva nakon operacije u djece do 8. godine života te se preporuča napraviti stražnju kapsuloreksu kod operacije dječje katarakte. Autori se ne slažu do koje životne dobi je to potrebno uraditi te preostaje da novija istraživanja donesu konkretnije smjernice. Ambliopija (slabovidnost) je najčešća komplikacija koja se utvrđuje nakon operacije i zahvaća većinu djece, u većem ili manjem opsegu. Kod pacijenata s konatalnom mreenom uspješnija vidna rehabilitacija je uzrokovana poboljšanim probirom djece (screening), boljom kirurškom tehnikom te upotrebom intraokularnih leća.

Deskriptori: OPERACIJA DJEČJE MRENE, IMPLANTACIJA INTRAOKULARNE LEĆE, KONGENITALNA MRENA

Uvod

Pojam konatalne (urođene) mrenee označava mutnine u leći oka koje su nazočne kod djeteta prilikom rođenja. Infantilna mrenea jest zamućenje leće koje nastaje tijekom dojenačke dobi. Mrenea nasljedne etio-

logije naziva se kongenitalnom mreenom pa stoga pojam konatalne mrenee uključuje i kongenitalnu-nasljednu mreenu (1).

Dječja mrenea je vodeći uzrok izlječive sljepoće i čini je oko 7-20% sljepoće u djece. Incidencija u razvijenim zemljama se kreće oko 0,63-9,74/10.000 djece (2, 3). Izuzetna je važnost ranog otkrivanja i pravovremenog liječenja konatalne mrenee zbog sprječavanja nastanka teških oblika deprivacijske ambliopije. Bilateralne mrenee su nešto češće nego jednostrane. U posljednjih 40 godina zbog napretka mikrokirurške tehnike drastično se poboljša-

*Klinika za očne bolesti
Klinički bolnički centar Split

Adresa za dopisivanje:
Prof. dr. sc. Kajo Bućan, dr. med.
Klinika za očne bolesti
Klinički bolnički centar Split
21000 Split, Spinčićeva 1
E-mail: kajobucan@gmail.com

la prognoza i rezultati liječenja konatalne mreže, no to je i dalje oboljenje kod kojeg se javljaju brojne komplikacije (4).

Etiologija

U otkrivanju uzroka mreže treba uključiti heteroanamnestičke podatke i obiteljsku anamnezu te izloženost radioaktivnom zračenju, kortikosteroidima i traumi oka (5). Potrebno je obratiti pažnju i na sistemske bolesti. Uzrok se može otkriti u oko 50% djece s obostranim mrežama i najčešće se radi o autosomno dominantnim nasljednim mrežama (6, 7). Kod djece s jednostranim mrežama dominantni je uzrok perzistentna fetalna vaskulatura (PFV), koju čini spektar kongenitalnih anomalija u razvojnom procesu vitreusa, leće i prednjeg segmenta oka (8).

Neki od najčešćih uzroka kongenitalne mreže su intrauterine infekcije (virus rubela, varicella-zoster virus, Toxoplasma gondii, herpes simpleks virus), lijekovi (kortikosteroidi, klorpromazin), metaboličke bolesti (galaktozemija, hipokalcemija, hipoglikemija, šećerna bolest) te ostali uzroci (mikroftalmija, aniridija, retinitis pigmentosa, persistentni hiperplastični primarni vitreus, ROP). U sklopu sistemskih bolesti uzroci mogu biti kromosomski poremećaji (trisomija 21, 13, 18, Turner sindrom), kraniofacijalni sindromi, bolesti koštanog sustava, neurometaboličke bolesti te mišićne bolesti.

Dijagnostika

Prozirnost leće se može lako ustanoviti već kod rođenja prosvjetljavanjem oftalmoskopom gdje se utvrđuje jasan crveni refleks očne pozadine-fundusa oka. Prosvjetljavanjem oftalmoskopom na usku zjenicu možemo registrirati centralna zamućenja leće, a prosvjetljavanjem u širokoj zjenici možemo detektirati i periferna zamućenja leće. Pregled na biomikrosko-

pu nam pruža detaljan uvid u morfologiju lećnih zamućenja i status prednjeg očno segmenta. Pregled se može obaviti u budnom stanju djeteta ili kod teže suradljivosti u općoj anesteziji.

Djeca sa jačim intenzitetom zamućenja leće imaju vrlo lošu vidnu oštrinu te razvijaju ambliopiju i strabizam, no kod unilateralnih mreža snalaženje u prostoru nije značajno smanjeno pa roditelji često ne primijete ambliopiju na jednom oku odmah. Nasuprot tome bilateralne mreže su od početka povezane s lošijom vidnom oštrinom, percepcijom stvari oko sebe i snalaženjem u prostoru. Ukoliko se na vrijeme ne obavi operacijski zahvat te se razvije nistagmus, ambliopija je ireverzibilna s vidnom oštrinom uglavnom manjom od 0,1 (9, 10).

Morfologija

U usporedbi s okom odrasle osobe, dječje oko ima veću elastičnost lećne kapsule i sklere te veću mitotičku aktivnost lećnih epitelnih stanica što vodi u veću učestalost postoperativnog zamućenja stražnje kapsule leće. Izgled zamućenja leće nam često daje odgovor o nastanku mreže i prognozi te indikacijama za liječenje. Prednja polarna, lamelarna, suturalna te stražnji lentiglobus su mreže s najboljom prognozom uspostave dobre vidne oštrine. Leće s gustim centralnim i stražnjim mutninama imaju najlošiju prognozu. Periferne zamućenja ne utječu na pravilan lom zraka svjetlosti u centralnoj osovini leće te ih je stoga potrebno redovito kontrolirati i najčešće nije potrebno operativno liječenje.

Liječenje

Konzervativno

Vidna prognoza bilateralne nuklearne mreže kolerira više s intenzitetom centralnog zamućenja nego s veličinom

zamućenog područja. Konzervativno liječenje uključuje okluzivnu terapiju i određivanje refrakcije te se najvećim dijelom primjenjuje kod centralnih zamućenja blažeg intenziteta i perifernih zamućenja.

Operativno

Kad je zamućenje leće toliko da onemogućava adekvatan razvoj vidne oštrine pristupa se operativnom odstranjenju zamućene leće. Obično se kao kriterij i indikacija za operaciju uzima vidna oštrina od 0,2-0,3 te centralna zamućenja leće veće od 3 mm u promjeru, zatim one mrene koje onemogućavaju pregled fundusa ili su povezane sa strabizmom i/ili nistagmusom. Zbog specifičnosti dječjeg oka i budućeg produljenja aksijalne duljine oka i razvoja oka i očnih ovojnica te kompleksnosti samog operativnog zahvata, prije operacije potrebno je dobro razmotriti nekoliko važnih činjenica bitnih za sam uspjeh operacije i vidne rehabilitacije: vrijeme operacije, preoperativni pregled oka, dioptrijsku jakost umjetne intraokularne leće koja će biti implantirana, kiruršku tehniku, postoperativne komplikacije i njihovo liječenje te liječenje ambliopije.

Vrijeme operacije

Operativno liječenje konatalne mrene treba obaviti što ranije da bi se omogućio razvoj vida i izbjegla duboka ambliopija (slabovidnost). Senzorička deprivacija u prvih nekoliko mjeseci života dovodi do nepovratnih promjena u stražnjem koljenastom tijelu i okcipitalnom korteksu. Većina kirurga preferiraju pričekati prva 4 tjedna života jer je operacija u prvom mjesecu života udružena s visokim rizikom od glaukoma te težim podnošenjem opće anestezije. Unilateralne mrene se operiraju u dobi od 4 do 6 tjedana života, dok se bilateralne operiraju u dobi od 6 do 8 tjedana života. Ukoliko se ne operiraju oba oka istovremeno, npr. kod bilateralnih mrenea, prvo se

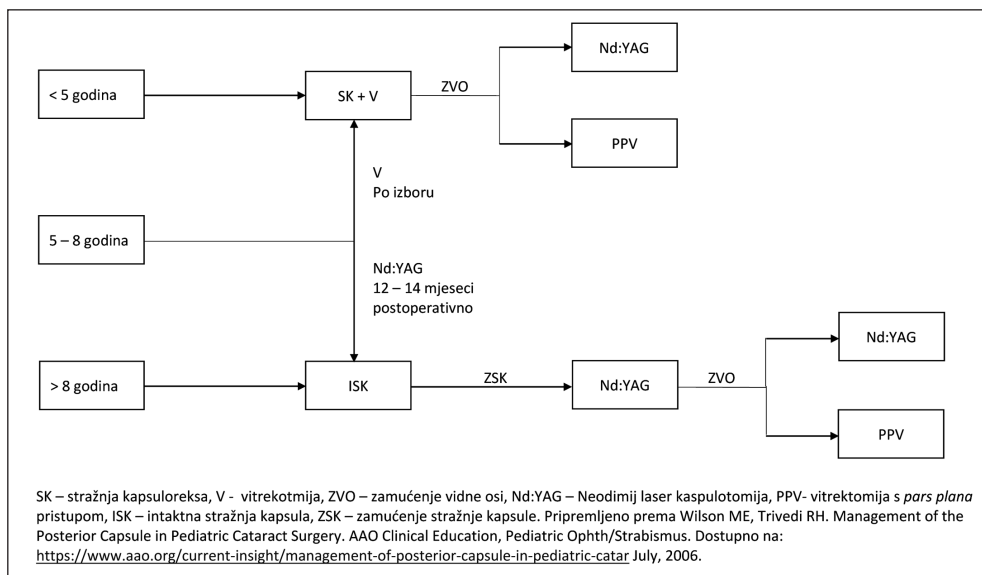
operira oko s većim zamućenjem, a drugo oko je potrebno operirati u što kraćem roku (tjedan dana kasnije).

Preoperativni pregled oka

Anamnestički podaci nas upućuju radi li se o kongenitalnoj, razvojnoj ili traumatskoj mreini. Pregled oka u širokoj zjenici je obavezan dio pregleda kako bi se mogli što detaljnije pregledati svi dijelovi prednjeg i stražnjeg segmenta oka. Ukoliko pregled nije moguće obaviti u budnom stanju, potrebno je izvršiti ga u općoj anesteziji. Osim anatomskih potrebno je ispitati i ostale vidne funkcije kao što su vidna oštrina, stereopsija te prisutnost strabizma.

Izračun dioptrijske jakosti intraokularne leće (IOL)

Nakon odstranjenja zamućene prirodne leće vidna oštrina se može postići naočalama, kontaktnim lećama te primarnom ili odgođenom ugradnjom intraokularne leće u kapsularnu vreću. Kako bi se omogućila što bolja rehabilitacija vidne oštrine postoperativno, nakon odstranjenja prirodne zamućene leće, umjetna intraokularna leća će omogućiti fokusiranje zraka svjetlosti u centralni dio žute pjege-foveolu centralis. Točan proračun dioptrijske jakosti kod odraslih osoba se izračunava u skladu s vrijednostima lomne jakosti rožnice (keratometrija) i duljine oka. Jakost IOL-a se određuje pomoću refraktometra koji nam služi za određivanje zakrivljenosti rožnice i ultrazvučnog biometra koji mjeri duljinu oka i izračunava jakost IOL-a u dioptrijama (kod odraslih za proračun jakosti IOL obje funkcije, keratometrija i mjerenje duljine oka, su objedinjene u optičkom biometru). Nakon unosa vrijednosti rožničnih parametara uz pomoć nekoliko vrsta kompleksnih formula za izračun, biometar izračunava vrijednost IOL-a. Kod dječjeg oka situacija je složenija jer se i keratometrijske vrijednosti i duljina oka



Slika 1.

Dijagram postupaka kod operacije dječje mreže

s vremenom zbog rasta mijenjaju pa IOL ugrađen po trenutnim mjerama za nekoliko mjeseci i godina ne bi idealno fokusirao zrake svjetlosti na retinu te bi se razvila ambliopija, a dijete bi bilo trajno ovisno o optičkim pomagalima.

U ovisnosti o životnoj dobi djeteta u vrijeme operacije, ciljna refrakcija može biti hipermetropija, koja će rezultirati blagom miopijom u odrasloj dobi, odnosno emetropija u vrijeme zahvata koja za cilj ima brži oporavak vida i tretman ambliopije, no rezultirati će većom miopijom u odrasloj dobi. Proces emetropizacije oka označava smanjenje prosječne vrijednosti refrakcije koja je kod djece u prvom mjesecu života oko +2,00 Dsph do +3,00 Dsph, do kraja prve godine života iznosi oko +1,00 Dsph, a u školskoj dobi se smanjuje do 0,00 Dsph. Ciljna refrakcija za unilateralne mreže je emetropizacija, dok je za bilateralne mreže poželjna hipokorekcija.

Zbog toga, kako bi pokušali dijete u starijoj dobi osloboditi optičkih pomagalica, ugrađuje se IOL nešto slabije jakosti

(hipokorekcija) koja u početku neće biti idealna, već će rastom oka kasnije postići bolju vidnu oštrinu (11). Zamjena IOL-a je vrlo rizična i kompleksna operacija koja sa sobom nosi velike rizike.

Kod djece mlađe od dvije godine ugrađuje se leća koja će ih hipokorigirati za 10-20% i oko ostaviti blago hipermetropno da bi očekivanim rastom i miopizacijom u školskoj dobi dostiglo željenu emetropiju. Nakon operacije dijete će biti ovisno o dodatnim refrakcijskim pomagalima (naočale ili kontaktne leće) dok se rast oka ne završi te ih do toga vremena treba stalno prilagođavati. Sam rast oka nije kompromitiran prisutnošću ili odsutnošću intraokularne leće (12). U djece starosti od dvije do pet godina poželjna je ciljana postoperativna refrakcija od +2,5 D. Kako dijete raste tako se, operacijom inducirana, hipermetropija smanjuje do emetropije te je u adolescenciji uobičajena pojava blage kratkovidnosti što se može smatrati zadovoljavajućim završnim postoperativnim rezultatom.

Kirurška tehnika

Razlike dječjeg oka u odnosu na odraslo oko su, osim u građi i jakosti leće i rožnice, i u elastičnijoj kapsuli leće, manjoj rigidnosti bjeloočnice, ali i povećanoj postoperativnoj upalnoj reakciji (13). Uobičajen pristup operaciji je incizija na rožnici temporalno i gore širine 2,2-2,75 mm, koja je povezana s manjim rizikom postoperativne traumatske ozljede i infekcije. Lećna kapsula u djece je elastičnija s većom tendencijom nekontroliranog otvaranja prema periferiji te je potrebno promijeniti smjer otvaranja kapsule drugačije nego kod odraslih (14). Kapsulotomiju je potrebno učiniti nešto manjom u promjeru nego kod odraslih zbog povećane elastičnosti kapsule leće (15). Zamućena leća se kod djece uklanja samo upotrebom irigacije/aspiracije zbog mekše konzistencije te zbog nedostatka nukleusa leće. Kod djece od mlađe od pet godina nakon odstranjenja leće potrebno je uraditi i stražnju kapsuloreksu i prednju vitrektomiju zbog postoperativnog zamućenja stražnje kapsule koja se pojavljuje u gotovo svim slučajevima (Slika 1) (16). Također kod djece je potrebno zatvoriti rez na rožnici šavom, koji se uobičajeno kod odraslih ne postavlja, jer su incizije samozatvarajućeg tipa.

Postoperativne komplikacije

Zamućenje stražnje kapsule je najznačajnija komplikacija operacije mreže u djece, jer vodi u ireverzibilnu deprivacijsku ambliopiju. Prevencija ovog stanja je u primarnoj stražnjoj kapsulotomiji i prednjoj vitrektomiji. Kod starije djece (oko 6 godina) stražnja se kapsula može ostaviti netaknuta i prema potrebi kasnije obaviti stražnja YAG laser kapsulotomija (obično 2 godine nakon zahvata). Prof. Tassignon je razvila posebnu vrstu IOL-a koja se ugrađuje nakon formiranja prednje i stražnje kapsulorekse jednake veličine tako da rubovi leće obuhvate i prednji i stražnji list kapsule te tako lećne epitelne stanice

ostaju na periferiji, onemogućavajući pojavu zamućenja u vidnoj osi. Prednost takve leće, čiji se rezultati prema nedavnim radovima čine obećavajućima, u tome je što sprječavajući prolazak lećnih epitelnih stanica iza IOL-a nije potrebno izvoditi prednju vitrektomiju (17). Glaukom se može pojaviti odmah nakon operacije ili nekoliko godina kasnije i predstavlja jednu od najčešćih kasnih komplikacija, pogotovo u djece koja su operirana u ranom djetinjstvu ili s perzistentnim fetalnim vitreusom (18). Rizik je dvostruko veći ako se operativni zahvat obavi u prvom nego u drugom mjesecu života. Uveitis se tipično javlja 2-5 dana nakon zahvata i liječi se standardnom terapijom kao kod odraslih.

Strabizam se obično javlja kod djece s unilateralnom mrežom. Esotropija je češća kod djece s konatalnom mrežom, a egzotropija kod djece sa stečenom. Ostale komplikacije operacije urođene mreže su iregularna zjenica, endoftalmitis, retinalne hemoragije te ablacija mrežnice.

Ambliopija

Ambliopija (slabovidnost) je najčešća komplikacija operacije i zahvaća u većoj ili manjoj mjeri gotovo sve pacijente. Uzrok je nemogućnost stvaranja jasne slike na retini koja omogućava pravilan retinoneuralni razvoj vida prije operativnog zahvata te nejasan fokus nedovoljno korigirane refrakcije nakon zahvata. Liječenje ambliopije ima svrhu u što ranijoj operaciji mreže kako bi se uspostavilo uredno funkcioniranje svih neuralnih putova vidnog sustava i preciznom određivanju ostatne postoperativne refrakcije, koju treba redovito kontrolirati i prilagođavati uz dodatne vježbe okluzije kao i u ostalim slučajevima terapije ambliopije (19). U svemu ovome je jako bitna, gotovo neizostavna, suradnja roditelja o čijem kasnijem angažmanu ovisi krajnji ishod liječenja.

Rasprava

Operativni zahvat predstavlja prvi korak vidne rehabilitacije kod pacijenata s konatalnom mrenom. Upotreba afakičnih naočala je istisnuta pojavom kontaktnih leća prvenstveno zbog restrikcije perifernog vida, masivnosti naočala, distorzije slike, povećanja koje uzrokuje pogreške u prostornoj orijentaciji te problemima s vidom na blizinu (20). Kontaktne leće, usprkos širokoj primjeni, imaju svoje nedostatke poput visoke cijene, otežane suradljivosti djece prilikom postavljanja i skidanja leća, gubitka leće, povećanog rizika bakterijskog keratitisa te problema fitanja leća kod djece s jako strmim rožnicama (21). Zahvaljujući Infant Afakia Treatment Study (IATS), koja je usporedila operaciju mrene s i bez ugradnje IOL-a kod dječjadi do 6 mjeseci života s konatalnom unilateralnom mrenom, poznati su brojni podaci vezani za urođenu mrenu (22). U tom randomiziranom multicentričnom kliničkom pokusu 114 djece s unilateralnom kataraktom podvrgnuto je operaciji uklanjanja mrene te je u polovice ispitanika korekcija bila uz ugradnju IOL-a i nošenje naočala za rezidualnu korekciju, a u drugoj polovici ispitanika afakija se korigirala kontaktnim lećama. Prva analiza nakon godine dana studije, kao i analiza nakon pet godina od početka studije, pokazala je da nema statistički značajne razlike u vidnoj oštrotini između skupina, dok je u skupini s IOL-om bio veći broj postoperativnih komplikacija kao i potrebe za dodatnom očnom operacijom (uklanjanje zamućenja vidne osovine, operacija glaukoma, operacija odignuća mrežnice, dehiscijencija rezne rane) (11, 23, 24). Također financijski izračun pokazao je kako je početna ugradnja IOL-a skuplja od skupine kod kojih se afakija korigira kontaktnim lećama, no tretman kontaktnim lećama kroz 5 godina se izjednačava s cijenom IOL-a, čak na duže vremensko razdoblje prelazi cijenu IOL tretmana. U IATS studiji uspoređena je i stopa refrakcijskog porasta-RRG (rate of

relative growth) kod afakije i pseudofakije te su rezultati bili sličnih vrijednosti u uspoređivanim skupinama, što nas upućuje na zaključak da stopa refrakcijskog porasta nije povezana ni s dobi u kojoj je operacija mrene izvršena, ni glaukomom, a ni s vidnim rezultatom kod pseudofakije (12). Nove tehnike ugradnje IOL-a kako bi se spriječio nastanak zamućenja (fibroze) stražnje lećne kapsule, poput optic capture tehnike i bag-in-the-lens tehnike, donijele se nove izazove i širu primjenu IOL-a u dječjadi (17). Također, nove promjene u samoj operacijskoj tehnici dovode do sigurnije i rutinske operacije urođene mrene i zbog upotrebe 23G i 25G vitrektora za koje je potrebna manja incizija (0,5 mm odnosno 0,6 mm) te je time povećana stabilnost prednje sobice (25). S obzirom na proces emetropizacije i miopski pomak koji se događa tijekom razvoja oka s ugrađenom IOL-om razvijene su nove vrste IOL-a koje se sastoje od dva dijela, gornjeg optičkog dijela koji je lako promijeniti, te donje baze koja ostaje u kapsularnoj vrećici (26).

Zaključak

U usporedbi liječenja mrene prije nekoliko desetljeća i danas, uspjesi liječenja su se drastično povećali. Rezultati ovise o vremenu nastanka mrene, trenutku operacije, pridruženoj patologiji oka te suradnji djeteta i roditelja nekoliko godina nakon operativnog zahvata. Poboļšani probir, bolje kirurške tehnike te upotreba IOL-a su utjecali na bolju vidnu rehabilitaciju kod pacijenata s urođenom mrenom.

NOVČANA POTPORA/FUNDING
Nema/None

ETIČKO ODOBRENJE/ETHICAL APPROVAL
Nije potrebno/None

SUKOB INTERESA/CONFLICT OF INTEREST
Autori su popunili *the Unified Competing Interest form* na www.icmje.org/coi_disclosure.pdf (dostupno na zahtjev) obrazac i izjavljuju: nemaju potporu niti jedne organizacije za objavljeni rad; nemaju

financijsku potporu niti jedne organizacije koja bi mogla imati interes za objavu ovog rada u posljednje 3 godine; nemaju drugih veza ili aktivnosti koje bi mogle utjecati na objavljeni rad. *All authors have completed the Unified Competing Interest form at www.icmje.org/coi_disclosure.pdf (available on request from the corresponding author) and declare: no support from any organization for the submitted work; no financial relationships with any organizations that might have an interest in the submitted work in the previous 3 years; no other relationships or activities that could appear to have influenced the submitted work.*

LITERATURA

- Bućan K, Leća (Lens crystallina). U Ivanišević M i suradnici: Oftalmologija. 2015; 131-46.
- Sheeladevi S, Lawrenson JG, Fielder AR et al. Global prevalence of childhood cataract: a systematic review. *Eye* 2016; 30: 1160-9. doi:10.1038/eye.2016.156.
- Daïen V, Le Pape A, Heve D et al. Incidence and Characteristics of Congenital Cataract Surgery in France from 2010 to 2012: The EPISAFE Program. *Ophthalmic Res* 2017; 58: 114-6. doi:10.1159/000473701.
- Gasper C, Trivedi RH, Wilson ME. Complications of Pediatric Cataract Surgery. 2016; 57: 69-84. doi:10.1159/000442502.
- Chan WH, Biswas S, Ashworth JL et al. Educational paper: Congenital and infantile cataract: Aetiology and management. *Eur J Pediatr* 2012; 171: 625-30. doi:10.1007/s00431-012-1700-1.
- Deng H, Yuan L. Molecular genetics of congenital nuclear cataract. *Eur J Med Genet* 2014; 57: 113-22. doi:10.1016/j.ejmg.2013.12.006.
- Gillespie RL, Urquhart J, Anderson B et al. Next-generation Sequencing in the Diagnosis of Metabolic Disease Marked by Pediatric Cataract. *Ophthalmology* 2016; 123: 217-20. doi:10.1016/j.ophtha.2015.06.035.
- Khatib N, Tsumi E, Baidousi A et al. Infantile cataract: comparison of two surgical approaches. *Can J Ophthalmol* 2017; 52: 527-32. doi:10.1016/j.jcjo.2017.02.023.
- Krishnamurthy R, VanderVeen DK. Infantile Cataracts. *Int Ophthalmol Clin* 2008; 48: 175-92. doi:10.1097/IIO.0b013e3181694b31.
- Vasavada V, Shah SK, Vasavada VA et al. Comparison of IOL power calculation formulae for pediatric eyes. *Eye* 2016; 30: 1242-50. doi:10.1038/eye.2016.171.
- Kumar P, Lambert SR. Evaluating the evidence for and against the use of IOLs in infants and young children. *Expert Rev Med Devices* 2016; 13: 381-9. doi:10.1586/17434440.2016.1153967.
- Lambert SR, Cotsonis G, DuBois L et al. Comparison of the rate of refractive growth in aphakic eyes versus pseudophakic eyes in the Infant Aphakia Treatment Study. *J Cataract Refract Surg* 2016; 42: 1768-73. doi:10.1016/j.jcrs.2016.09.021.
- Whitman MC, Vanderveen DK. Complications of Pediatric Cataract Surgery. 2014; 29: 414-20. doi:10.3109/08820538.2014.959192.
- Zetterström C, Kugelberg M. Paediatric cataract surgery. *Acta Ophthalmol Scand* 2007; 85: 698-710. doi:10.1111/j.1600-0420.2007.01007.x.
- Khokhar SK, Pillay G, Agarwal E et al. Innovations in pediatric cataract surgery. 2017; 65: 210-6. doi:10.4103/ijo.IJO.
- Wilson M, Trivedi R. Management of the Posterior Capsule in Pediatric Cataract Surgery. *AAO Clinical Education, Pediatric Ophth/Strabismus*. 2016; July. Dostupno na <https://www.aao.org/current-insight/management-of-posterior-capsule-in-pediatric-catar>.
- Vasavada AR, Praveen MR, Tassignon MJ et al. Posterior capsule management in congenital cataract surgery. *J Cataract Refract Surg* 2011; 37: 173-93. doi:10.1016/j.jcrs.2010.10.036.
- Faramarzi A, Feizi S, Maghsoodlou A. Factors influencing intraocular pressure, corneal thickness and corneal biomechanics after congenital cataract surgery. *Br J Ophthalmol* 2017; 101: 1493-9. doi:10.1136/bjophthalmol-2016-310077.
- Lambert SR, DuBois L, Cotsonis G et al. Factors associated with stereopsis and a good visual acuity outcome among children in the Infant Aphakia Treatment Study. *Eye* 2016; 30: 1221-8. doi:10.1038/eye.2016.164.
- Dabezies OJ. Defects of vision through aphakic spectacle lenses. *Ophthalmology* 1979; 86: 352-79.
- Lambert SR, Buckley EG, Drews-Botsch C et al. The infant aphakia treatment study: design and clinical measures at enrollment. *Arch Ophthalmol (Chicago, Ill 1960)* 2010; 128: 21-7. doi:10.1001/archophthalmol.2009.350.
- Lambert SR, Plager DA, Buckley EG et al. The Infant Aphakia Treatment Study: Further on intra- and postoperative complications in the intraocular lens group. *J AAPOS* 2015; 19: 101-3. doi:10.1016/j.jaapos.2015.01.012.

23. Lambert SR, Buckley EG, Drews-Botsch C et al. A Randomized Clinical Trial Comparing Contact Lens With Intraocular Lens Correction of Monocular Aphakia During Infancy. *Arch Ophthalmol* 2010; 128: 810-8. doi:10.1001/archophthalmol.2010.101.
24. Plager DA, Lynn MJ, Buckley EG et al. Complications, adverse events, and additional intraocular surgery 1 year after cataract surgery in the Infant Aphakia Treatment Study. *Ophthalmology* 2011; 118: 2330-4. doi:10.1016/j.ophtha.2011.06.017.
25. Lim ME, Buckley EG, Grace Prakash S. Update on congenital cataract surgery management. *Curr Opin Ophthalmol* 2017; 28: 87-92. doi:10.1097/ICU.0000000000000324.
26. Guan JJ, Kramer GD, MacLean K et al. Optic replacement in a novel modular intraocular lens system. *Clin Exp Ophthalmol* 2016; 44: 817-23. doi:10.1111/ceo.12786.

Summary

SPECIAL FEATURES OF PEDIATRIC CATARACT SURGERY

Kajo Bučan, Siniša Skelin, Martina Paradžik Šimunović

Children cataracts are among the most common causes of treatable blindness and are estimated in about 7-20% of blindness among children. Early detection and timely treatment of congenital cataract is important to prevent the severe forms of amblyopia. Opacification of the lens that is peripheral and does not affect the sharpness of the visual acuity does not need to be operated immediately, but requires careful monitoring. When cataract formation is central and does not allow adequate vision development, operative lens removal is obligated. After removing the natural lens, rehabilitation of visual acuity can be achieved with glasses, contact lenses and with primary or delayed intraocular lens implantation. Recent technological achievements have enabled increased intraocular lens implantation in cataract surgery. Posterior lens capsule obscures in 100% of cases after cataract surgery in children up to 8 years and it is recommended to do the posterior capsulorexis in pediatric cataract surgery. New research will need to introduce clear guidelines since authors are not uniformed in accurate age of ongoing capsulorexis. Amblyopia is the most common complication determined after surgery and it affects most children to a greater or lesser extent. In patients with congenital cataracts, more effective visual rehabilitation is caused by improved screening, better surgical technique and with use of intraocular lenses.

Descriptors: PEDIATRIC CATARACT SURGERY, INTRAOCULAR LENS IMPLANTATION, CONGENITAL CATARACT